CBO
CONSELHO BRASILEIRO DE OFTALMOLOGIA

FARMACOLOGIA E TERAPÊUTICA OCULAR

Conselho Brasileiro de Oftalmologia

Tema Oficial
2013

Marcos Ávila
Augusto Paranhos Jr.

gen | GUANABARA KOOGAN
Cultura Médica®

mil nascidos vivos. A metade dos casos apresenta mutação no gene FRAS 1 no cromossomo 4 e FREM 1 no cromossomo 9.[1]

São fatores de risco à consanguinidade nas famílias em que há mais de um caso de criptoftalmo e a presença de irmãos afetados.

SINAIS E SINTOMAS

Na forma completa não há estrutura palpebral, somente pele que comunica a região frontal com a face. Na forma parcial, parte da pálpebra malformada é fundida com o globo ocular. Para diagnóstico da síndrome de Fraser devem-se considerar, no entanto, os seguintes critérios:[3]

- **Maiores:** criptoftalmo completo ou parcial, sindactilia, anomalias da genitália (masculina: criptorquidia e hipospádia; feminina: uterina, tubária, clitoromegalia).
- **Menores:** malformação nasal, auricular e/ou laríngea; hérnia umbilical, anomalia renal (displasia, hipoplasia, agenesia), anomalias ósseas, fendas labiais e/ou palatinas, retardo mental.

O diagnóstico é baseado na presença de 2 critérios maiores e 1 menor ou 1 critério maior e 4 menores.

A ecografia fetal pode auxiliar na detecção das anomalias presentes na síndrome de Fraser. Os indícios oftalmológicos consistem na detecção de microftalmia e ausência da fenda palpebral, que podem ser observadas a partir da 16ª e 26ª semanas de gestação.[4,5]

DIAGNÓSTICO DIFERENCIAL

A forma parcial do criptoftalmo deve ser diferenciada do coloboma palpebral, no qual não há adesão da pele à córnea.

COMPROVAÇÃO DIAGNÓSTICA

O exame externo permite detectar a ausência das pálpebras. A ultrassonografia permite a detecção da microftalmia ou de cistos. Exames eletrofisiológicos, como potencial visual evocado, podem ser úteis para o planejamento cirúrgico.

COMO CUIDAR DO PACIENTE

Avaliar a expectativa da familia em relação ao aspecto estético e funcional antes de indicar procedimentos cirúrgicos. Na forma completa não há prognóstico visual. O tratamento cirúrgico tem o objetivo de promover uma cavidade que possa abrigar uma prótese ocular. Como a pele não apresenta plano de clivagem com a córnea, a dissecção deve ser extremamente cuidadosa. Frequentemente é necessário enuclear o olho malformado.

Na forma parcial, se houver prognóstico visual, é necessário reconstruir a superfície ocular além das pálpebras. A reconstrução palpebral pode ser realizada por diferentes técnicas, dependendo da área a ser reconstruída, lembrando que são reconstruções complexas nas quais ambas as lamelas, anterior e posterior, devem ser restituídas, além dos fórnices conjuntivais.

EVOLUÇÃO E PROGNÓSTICO

Essa grave malformação palpebral e ocular muitas vezes está associada à cegueira. Nos casos parciais em que há visão útil, a cirurgia pode ajudar na reabilitação cosmética.

PREVENÇÃO

Não se aplica.

ORIENTAÇÕES AO PACIENTE

Na presença de criptoftalmo deve-se realizar avaliação sistêmica devido à alta associação com a síndrome de Fraser.

REFERÊNCIAS BIBLIOGÁFICAS

1. Saleh GM, Hussain B, Verity DH, Collin JR. A surgical strategy for the correction of Fraser syndrome cryptophthalmos. Ophthalmology. 2009 Sep; 116(9):1707-12.
2. Katowitz WR, Katowitz JA. Congenital and developmental eyelid abnormalities. Plastic and Reconstructive Surgery. 2009; July Supplement, 124(1S): 93e-105e.
3. Thomas IT, Frias JL, Felix V, Sanchez de Leon L, Hernandez RA, Jones MC. Isolated and syndromic cryptophthalmos. Am J Med Genet. 1986 Sep; 25(1):85-98.
4. Berg C, Geipel A, Germer U, Pertersen-Hansen A, Koch-Dörfler M, Gembruch U. Prenatal detection of Fraser syndrome without cryptophthalmos: case report and review of the literature. Ultrasound Obstet Gynecol. 2001; 18:76-80.
5. Vijayaraghavan SB, Suma N, Lata S, Kamakshi K. Prenatal sonographic appearance of cryptophthalmos in Fraser syndrome. Ultrasound Obstet Gynecol. 2005; 25:629-30.

Capítulo 2 Distúrbios do posicionamento palpebral

2.1 Ptose

CID: H02.4

Filipe José Pereira

A DOENÇA

É o posicionamento abaixo da normalidade de uma ou ambas as pálpebras superiores. Utiliza-se como padrão a medida da distância entre o centro da pupila e a margem palpebral superior (MRD 1 = distância margem-reflexo superior) em PPO, e considera-se ptose quando está abaixo de 2 mm ou apresenta assimetria > 1 mm entre os lados.

CLASSIFICAÇÃO

De acordo com a idade do aparecimento e etiologia:

- **Congênita:** devido à distrofia do músculo elevador da pálpebra superior (MEPS). Considerada miogênica isolada.

- **Adquirida:** há 4 possibilidades: aponeuróticas (o estiramento ou desinserção da aponeurose do MEPS por trauma, involucional ou uso do blefarostato em cirurgia oftalmológicas), miogênicas (miastenia *gravis*, distrofia miotônica, oftalmoplegia externa progressiva), neurogênicas (síndrome de Horner, paralisia do nervo oculomotor) e mecânicas (em efeito de massa de tumores ou cicatrizes conjuntivais restritivas).

A ptose pode também ser classificada, de acordo com a intensidade, em leve, moderada ou grave.

FATORES DE RISCO

Idade, usuários de lentes de contato de longa data e uso do blefarostato na ptose adquirida aponeurótica. Nas outras causas, não há fatores de risco identificados.

SINAIS E SINTOMAS

- **MRD 1:** a média da população normal é de 3,5 mm. Abaixo de 2 mm ou assimetria > 1 mm entre os lados caracteriza ptose (Figura 2.1.1).
- **Acuidade visual:** verificar se há ambliopia por privação ou anisometropia (bastante comum).
- **Motilidade ocular:** verificar se há estrabismo associado.
- **Função do MEPS:** excursão da pálpebra superior entre a infra e a supradução máximas com ação do músculo frontal bloqueada com o dedo do examinador. O valor de referência é 15 mm, podendo ser considerada boa (> 8 mm), regular (5-8 mm) ou fraca (< 5mm).
- **Sulco palpebral superior:** devendo ser único e simétrico, traduz a inserção cutânea da aponeurose do MEPS. Se ausente, é relacionado com baixa função MEPS; se deslocado superiormente, é relacionado com desinserção da aponeurose do MEPS.
- ***Lid lag*:** ou atraso palpebral, é a limitação do relaxamento palpebral na infraversão, tipicamente encontrada na ptose congênita.

Figura 2.1.1 A. Paciente com ptose congênita à esquerda com as medidas (MRD). B. O pós-operatório de avanço da aponeurose do MEPS à esquerda alcançando a simetria de altura, sulco e contorno palpebral.

- **Fenômeno de Bell:** os globos oculares movimentam-se para cima (ou para baixo) e para os lados ao se abrir manualmente os olhos do paciente que tenta fechá-los. É fundamental sua positividade, pois representa proteção contra lesões corneanas em um pós-operatório em que haverá dificuldade de ocluir-se totalmente os olhos.
- **Filme lacrimal:** olhos secos requerem mais cuidados pós-operatórios ou até mesmo contraindicação à cirurgia em casos severos.
- **Teste da fenilefrina:** baseia-se na estimulação direta dos receptores adrenérgicos do músculo de Muller pela instilação de colírio de fenilefrina a 2,5% ou a 10% (mínima diferença) em fórnice inferior do lado ptótico. Se a pálpebra superior se eleva ao nível palpebral normal ou simétrico em relação à outra, o teste é positivo.

Defeitos associados como dermatocalázio, blefarofimose, coloboma, cicatrizes ou outros podem ocorrer e ser corrigidos conjuntamente com a ptose.

DIAGNÓSTICO DIFERENCIAL

Hipotropia e retração palpebral contralateral podem mimetizar ptose e são denominadas pseudoptose. A correção é feita por meio de cirurgia de estrabismo e correção da retração, respectivamente.

COMPROVAÇÃO DIAGNÓSTICA

O exame clínico é suficiente por si. Se houver suspeita de miastenia, deve-se realizar teste do gelo, teste do Tensilon ou Prostigmine.

COMO CUIDAR DO PACIENTE

Correção exclusivamente cirúrgica. Há 3 técnicas principais em ordem de complexidade:

- **Conjuntivomullerectomia:** por via posterior faz-se um encurtamento do músculo de Müller (MM) em 6 mm, 8 mm ou 10 mm, dependendo da resposta ao teste da fenilefrina, respectivamente: 1 mm acima, na altura ou 1 mm abaixo da altura desejada. Aos casos que não respondem bem, esta técnica não é indicada. É um método considerado de relativamente fácil e de rápida execução, ausência de cicatrizes visíveis, maior previsibilidade do resultado pós-operatório, alta taxa de sucesso independentemente do grau de ptose e possível associação a blefaroplastia ou outras cirurgias. Existe uma variante dessa técnica, que é a tarsoconjuntivomullerectomia (Fasanella-Servat) (Figura 2.1.2).
- **Avanço da aponeurose por via anterior:** técnica utilizada em casos de boa função do MEPS. A aponeurose é refixada na face anterior do tarso, no terço superior. É a cirurgia preferida quando se realiza concomitantemente com a blefaroplastia superior. Pode haver necessidade de ressecar parte da aponeurose para elevar a pálpebra. Uma variante, porém mais complexa, é o avanço retro-Whitnall, no qual há um encurtamento do músculo elevador da pálpebra, e não somente da aponeurose.
- **Suspensão ao frontal:** uma faixa de fáscia *lata* ou temporal é suturada no tarso e conectada ao músculo frontal. É mais bem indicada quando a ptose é bilateral, há um recrutamento frontal e não estão indicadas as alternativas anteriores. Uma opção ao material autógeno é o Silastic. Existe uma variante da técnica, que é a conexão ao frontal, reservada às miastenias.

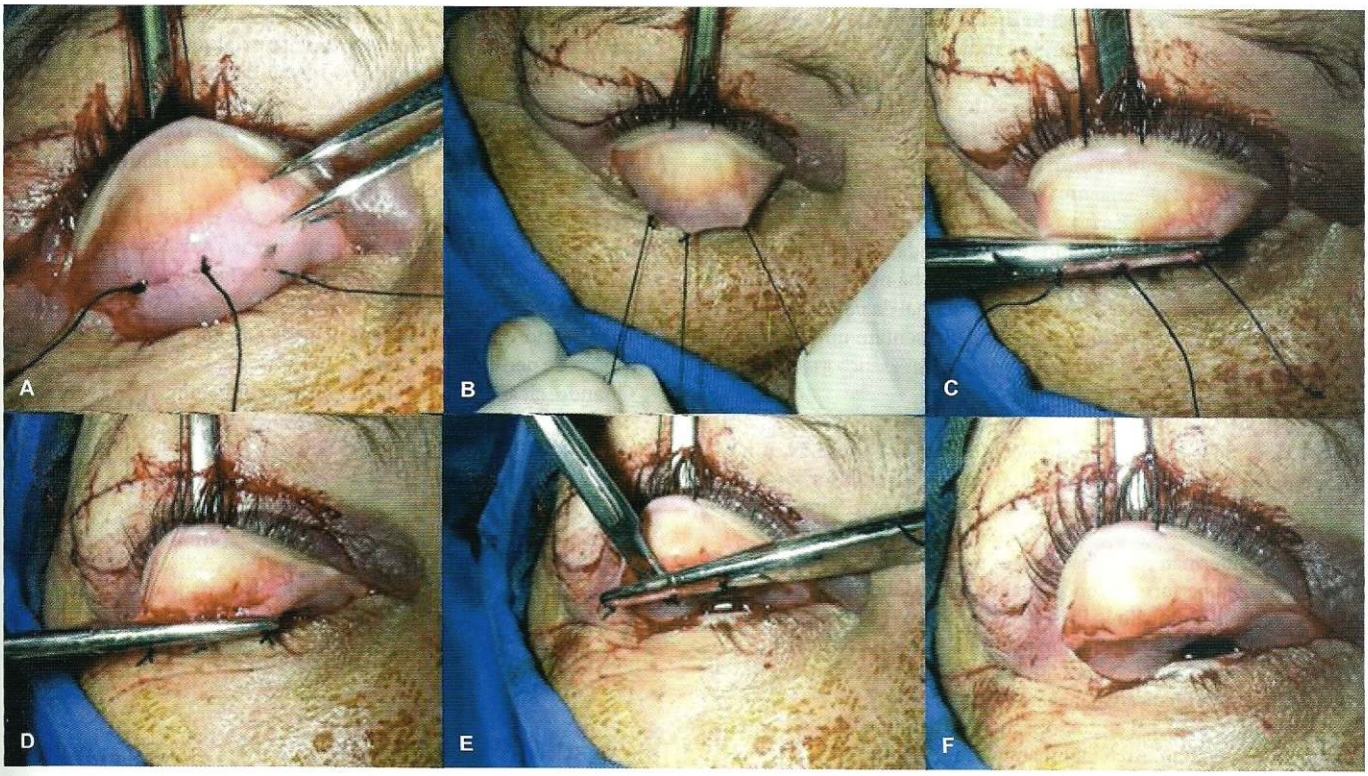

Figura 2.1.2 Sequência da técnica de conjuntivomullerectomia: A. Rédea de pálpebra superior com fio de seda 4.0 com eversão palpebral sobre o retrator de Desmarres. O compasso demonstra que as 3 suturas de tração com seda 4.0 são realizadas 4 mm acima de margem tarsal superior. B. Tração realizada com os fios da sutura. C. Pinça de Putterman ou de Halsted clampeia o complexo Muller-conjuntiva (total de 8 mm) logo acima de margem tarsal superior. D. Sutura contínua com poliglactina 910 6.0 é realizada de temporal para nasal; depois, de nasal para temporal e enodado. E. O tecido é excisado com lâmina 15 direcionado para a pinça. F. a sutura de tração é removida.

As técnicas possíveis estão listadas na Tabela 2.1.1, em destaque a preferência do autor.

EVOLUÇÃO E PROGNÓSTICO

Os resultados são bastante variáveis, sendo, por isso, importantíssimo compartilhar com o paciente as expectativas de acordo com o tipo e a intensidade da ptose. Reoperações por hipo ou hipercorreções ocorrem com certa frequência. Outras complicações são: contorno e cicatrizes irregulares ou inestéticas, lagoftalmo, ceratites e úlceras de córnea, prolapso conjuntival, entrópio e ectrópio.

ORIENTAÇÕES AO PACIENTE

Em relação ao tempo de intervenção:

- Ptose na criança: se ambliopia, antecipar cirurgia; caso não haja diferença visual entre os olhos, a cirurgia pode ser indicada a partir dos 3 anos de idade.
- Ptose e estrabismo: se houver estrabismo vertical, este deve ser sempre corrigido primeiro.
- Ptose traumática: o ideal é aguardar 6 meses e intervir em melhores condições teciduais (edema e fibrose).

Tabela 2.1.1 Possíveis técnicas cirúrgicas para a correção da ptose (as de preferência do autor estão em negrito)

	Congênita	Adquirida aponeurótica	Adquirida miogênica	Adquirida neurogênica	Adquirida mecânica
Conjuntivomullerectomia	Não	**Sim, se t. fenilefrina +**	Não	**Sim, se t. fenilefrina +**	Não
Avanço da aponeurose do MEPS	**Sim, se uni ou bilateral**	Sim	Não	Sim	Não
Suspensão ao frontal	Sim, se bilateral	Não	**Sim**	Não	Não
Outras	Não	Não	Não	Não	**Ressecção tumores /corrigir cicatrizes conjuntivais**

- **Ptose miastênica:** o tratamento inicial é clínico, entretanto, para casos não responsivos, a cirurgia é indicada.
- **Casos em que há risco de lesão corneana de exposição (hipoestesia corneana, Bell ausente ou dificuldade de oclusão):** hipocorreção ou até contraindicação da cirurgia.

AVANÇOS

A correção cirúrgica da ptose ainda é considerada um dos maiores desafios da cirurgia plástica ocular. Muitas vezes há necessidade de reoperações. Na tentativa de se prever a posição final da pálpebra, suturas ajustáveis podem ser utilizadas, mas não representam um consenso.

BIBLIOGRAFIA CONSULTADA

Baker RH, de Silva JD, Henderson HW, Kirkpatrick N, Joshi N. A novel technique of harvesting temporalis fascia autografts for correction of recurrent blepharoptosis. Ophthal Plast Reconstr Surg. 2005 Jul; 21(4):298-300.

Brown MS, Putterman AM. The effect of upper blepharoplasty on eyelid position when performed concomitantly with Muller muscle-conjunctival resection. Ophthalmic Plast Reconstr Surg. 2000; 16(2):94-100.

Conselho Brasileiro de Oftalmologia. Órbita, sistema lacrimal e oculoplástica. In: Pereira IC, Nunes TP, Matayoshi S. Blefaroptose. Rio de Janeiro: Cultura Médica/Guanabara Koogan, 2008.

Fasanella RM, Servat J. Levator resection for minimal ptosis: another simplified operation. Arch Ophthalmol. 1961; 65:493-6.

Glatt HJ, Fett DR, Putterman AM. Comparison of 2.5% and 10% phenylephrine in the elevation of upper eyelids with ptosis. Ophthalmic Surg. 1990 Mar; 21(3):173-6.

Morax S, Nunes TP, Ben-Ayed H, Hamedani M, Matayoshi S. Evaluation of the surgery results of Müller's muscle-conjunctival resection in the treatment of blepharoptosis. Arq Bras Oftalmol. 2005 May-Jun; 68(3):333-7.

Putterman AM, Urist MJ. Muller muscle-conjunctiva resection. Technique for treatment of blepharoptosis. Arch Ophthalmol. 1975; 93(8):619-23.

Soares EJC, Figueiredo ARP, Souza GL et al. Blefaroptose. In: Soares EJC, Figueiredo ARP, Souza GL. Cirurgia plástica ocular. São Paulo: Roca, 1997.

2.2 Retração palpebral

CID: H 06.2

Filipe José Pereira

A DOENÇA

É o posicionamento acima da normalidade das pálpebras superiores e/ou abaixo da normalidade das inferiores, caracterizado pelo MRD superior > 4,5 mm e/ou MRD inferior > 5,5 mm.

CLASSIFICAÇÃO

- **Miogênica:** a causa mais frequente é a orbitopatia de Graves (OG) e recebe o epônimo de sinal de Dalrymple. Outras causas: pós-operatório de recuo de reto superior, retração palpebral congênita.
- **Neurogênica:** regeneração aberrante do oculomotor, síndrome de Marcus Gunn, síndrome de Parinaud.
- **Mecânica:** cicatrizes palpebrais, ressecção excessiva de pele em blefaroplastia (*scleral show*) e proptose axial severa.

FATORES DE RISCO

Mais de 90% das retrações palpebrais se devem à OG, cujos fatores de risco são discutidos em capítulo próprio.

SINAIS E SINTOMAS

MRD superior > 4,5 mm e/ou MRD inferior > 5,5 mm.

Lagoftalmo e ceratite podem ocorrer em um grau leve a severo, com risco de perda visual.

Quando cicatricial, a pálpebra não acompanha os movimentos verticais do globo ocular.

DIAGNÓSTICO DIFERENCIAL

Pseudorretração por compensação de ptose contralateral (lei de Hering): a elevação manual da pálpebra ptótica fará que a retração contralateral desapareça, e durante a infraversão a pálpebra acompanha o movimento do olho.

A proptose pode dificultar diagnóstico ou ocorrer concomitantemente com a retração palpebral.

COMPROVAÇÃO DIAGNÓSTICA

Exame físico: no caso da OG, há diversas alterações associadas possíveis:

- ***Flare* lateral:** retração mais intensa na porção lateral da pálpebra superior (Figura 2.2.1).
- **Sinal de Kocher:** aumento da retração palpebral superior durante a fixação.
- **Sinal de von Graefe:** *lid lag*.
- Proptose, distúrbio da motilidade ocular, alterações congestivas e inflamatórias nas pálpebras e conjuntiva.
- **Exames de sangue:** tri-iodotironina (T3), tiroxina livre (T4L), hormônio tireoestimulante (TSH), anticorpo antirreceptor do TSH (TRAb).

Figura 2.2.1 Paciente com retração das 4 pálpebras: atenção ao *flare* lateral.

COMO CUIDAR DO PACIENTE

Tratamento proposto de acordo com etiologia. Uso de lubrificantes em todos os casos, sendo geralmente suficiente em casos leves, especialmente em pós-operatório de blefaroplastia e OG, que podem